1939

Aus der Chirurgischen Klinik
der Martin-Luther-Universität Halle-Wittenberg
stellv. Direktor: Prof. Dr. Wagner

Die röntgenologische Darstellung des Kiefergelenks

Inaugural-Dissertation
zur Erlangung des Grades eines Doktors der Zahnheilkunde
der Hohen Medizinischen Fakultät
der Martin-Luther-Universität Halle-Wittenberg

Vorgelegt von
Herbert Schulze aus Torgau

LANE MEDICAL LIBRA
SAN FRANCISCO

Halle (Saale) 1939

Aus der Chirurgischen Klinik
der Martin-Luther-Universität Halle-Wittenberg
stellv. Direktor: Prof. Dr. Wagner

ie röntgenologische Darstellung des Kiefergelenks

Inaugural-Dissertation
zur Erlangung des Grades eines Doktors der Zahnheilkunde
der Hohen Medizinischen Fakultät
der Martin-Luther-Universität Halle-Wittenberg

Vorgelegt von
Herbert Schulze aus Torgau

Halle (Saale) 1939

Druck: Hoffmann & Schreyer. Torgau a. E.

1. Berichterstatter: Prof. Dr. Wagner.

2. Berichterstatter Prof. Dr. Heinroth.

Tag der mündlichen Prüfung: 14. Juli 1939.

Meinen lieben Eltern
aus Dankbarkeit.

Digitized by the Internet Archive
in 2026

https://archive.org/details/IA40152001_0068

Die röntgenologische Darstellung des Kiefergelenkes gehört zu den genaufnahmen, die technisch große Schwierigkeiten bereiten. Die Ur-en dazu sind einmal die versteckte Lage dieses Gelenkes, seine anato-hen Besonderheiten und die Tatsache, daß mehr oder minder massive chbarte Knochenteile nicht aus dem Bilde des Kiefergelenkes heraus-ziert werden können und somit das Bild durch Ueberlagerung kom-eren. Weiter wirkt sich die verschiedene konstitutionell bedingte n des Schädels und des Unterkiefers für die röntgenologische Dar-ung erschwerend aus. Ich stelle deshalb an den Anfang meiner Arbeit rein anatomische Betrachtung des Kiefergelenkes. Dies ist notwendig angebracht, da gerade die röntgenologische Auswertung der Röntgen-er des Kiefergelenkes eine genaue Kenntnis des anatomischen Baues seiner Variationen voraussetzt.

Das Kiefergelenk (Articulatio mandibularis) besteht aus elenken und zwar wird es gebildet einerseits von der Gelenkpfanne dem Gelenkhöcker des Schläfenbeines und der bindegewebigen Zwi-nscheibe (Discus articularis), andererseits von der Unterseite Zwischenscheibe und dem Kieferköpfchen. Die bindegewebige Zwi-nscheibe trennt die Gelenkhöhle vollständig in zwei nicht mit dem erköpfchen zusammenhängende Höhlen. Die Fossa mandibularis iculiert nicht mit dem Kieferköpfchen, sondern mit dem hinteren Teil Zwischenscheibe. Die Gelenkpfanne ist 2- bis 3mal größer als die nkfläche des Kieferköpfchens. Die Pfanne ist eine eiförmige Grube. Längsachse ist nicht ganz quer, sondern etwas schräg medial rück-s gerichtet. Die Pfanne ist nur im vorderen Abschnitt von Faser-pel überzogen. Das Gelenk ist auch von außen frei zugängig und be-demnach neben dem Pfannendach, das durch eine dünne Stelle der äfenbeinschuppe gebildet wird, drei Wände. Die Vorderwand wird h das Tuberculum articulare des Gelenkhöckers, die Innenwand durch Spina angularis ossis sphenoidalis gebildet. Der Gelenkhöcker ist da-n in „sagitaler" Richtung konvex und in der „Frontalrichtung" leicht av. Will man letztere feststellen, so muß man die Schädelbasis von n bezw. von vorn unten betrachten.

Das Unterkieferköpfchen gleicht in der Form einer ellipsoiden ze. Es artikuliert nicht mit dem Pfannengrund, sondern nur mit der lerwand der Pfanne und liegt, von der Zwischenscheibe bedeckt, dem eren Abhang des Gelenkhöckers an. Die Längsachse des Kieferköpf-s und der Fossa mandibularis ist nicht quer, sondern schräg medial-wärts gerichtet und konvergiert mit der Längsachse der anderen Seite rt, daß die beiden Achsen in der Gegend des Vorderrandes des großen erhauptloches sich unter einem Winkel von 150 bis 160° schneiden. Unterkieferköpfchen, das der Hauptachse nach walzenförmig ist,

schaut übrigens nicht gerade nach oben, sondern nach vorn, was d
eine vorwärts gerichtete Abknickung des Kieferhalses bedingt ist.

Der Discus artikularis schiebt sich zwischen das Kieferk
chen und das Os temporale ein. Die Zwischenscheibe ist eiru
die Längsachse ist etwas frontal, in der Mitte ist sie d
(1 bis 2 mm), an den Rändern dagegen dick (3 bis 4 mm). D
Gelenkhöcker entsprechend ist die Oberseite der Zwischenscheibe in
Längsrichtung vorn konkav, in der Querrichtung dagegen konvex. D
hintere Teil der Pfanne ist nach oben konvex abgebogen. Die Un
seite zeigt von vorn nach hinten und in querer Richtung eine Konk
biegung. Bei geschlossenem Kiefer liegt der Discus artikularis ganz schr
von hinten nach vorn abfallend. Die Zwischenscheibe besteht aus Bin
gewebe mit spärlichen Knorpelzellen. Die Kapsel, die das Gelenk u
schließt, ist etwa ein trichterförmiger Sack. Sie entspringt vorn am v
deren Rand des Tuberculum artikulare, hinten an der Fossa artikula
lateral von der hinteren Wurzel des Jochbogens, medial von der Um
bung der Spina angularis des Os sphenoidale. Die vordere Wand
Kapsel ist dünn, weil hier zum Teil der M. pterygoideus externus anse
Arnold hat Fasern, die vom Keilbein, nahe dem Foramen ovale e
springen und zum vorderen Rand der Scheibe laufen, als vorderes Ha
band beschrieben. Die Hinterwand der Kapsel ist dick. Oberflächlic
Fasern gehen zum Kieferhalse, tiefere setzen an der Zwischenscheibe
Die Hinterwand der Kapsel besteht aus lockerem Gewebe, das bei V
wärtsbewegung des Kiefers sich lang ausspannt; bei Rückwärtsbewegu
sich dagegen eng zusammendrückt. Entsprechend der Zweiteilung d
Gelenkes durch die Scheibe sind zwei Gelenkinnenhäute oder Synovi
membranen vorhanden. Die untere Intimahöhle reicht am Kieferha
hinten weiter herab als vorn. Synovialfalten und -fortsätze fehlen.

Verstärkungsbänder des Kiefergelenkes.

Von der Kapsel gesondert sind darstellbar:

1. **Das laterale Seitenband, Lig. temporo mandibulare** (collatera
laterale).
Es zieht zum Jochfortsatz nahe am Gelenkhöcker nach abwä
zur Außen- und Hinterseite des Kieferhalses. Sein Ursprung
breiter als sein Ansatz. Nur die hinteren Fasern sind mit d
Kapsel verschmolzen. Die Wirkung der vorderen und hinter
Fasern ist verschieden. Die vorderen hemmen das Rückwärt
schieben, die hinteren die Vorwärtsbewegung des Unterkiefers.
2. **Das Keilbeinstachelkieferband, Lig. sphenomandibulare,**
ein schwacher Bindegewebstreifen, ist durch lockeres Gewe
von der eigentlichen Kapselwand getrennt. Es entspringt an d
Spina angularis des Keilbeins und inseriert an der Lingu
mandibulae.
3. **Das Griffelkieferwinkelband, Lig. stylomandibulare,**
entspringt vom Griffelfortsatz bis zu seiner Spitze und zie

schräg herab zum Angulus mandibulae, wo es sich fächerförmig ausbreitet. Es steht in Verbindung mit der Fascia buccopharyngea und beim Vorwärtsgleiten des Unterkiefers spannt es sich.

4. **Das Flügelhakenkieferband** (nach Fick; Raphe pterygomandibularis, Lig. hamulomylohyale)

stellt eine bindegewebige Einlagerung zwischen dem Backenmuskel und dem oberen Schlundkopfschmierer dar und dient hauptsächlich den Fasern dieser beiden Muskeln zum Ursprung. Es bildet die Grenze der Eingeweidemuskulatur des Schlundkopfel gegen die Wandung der Mundhöhle, zugleich hört hier der Plexus auf.

Siehe Zeichnung auf Seite 7 und 8 Figur 2, 3 und 4.

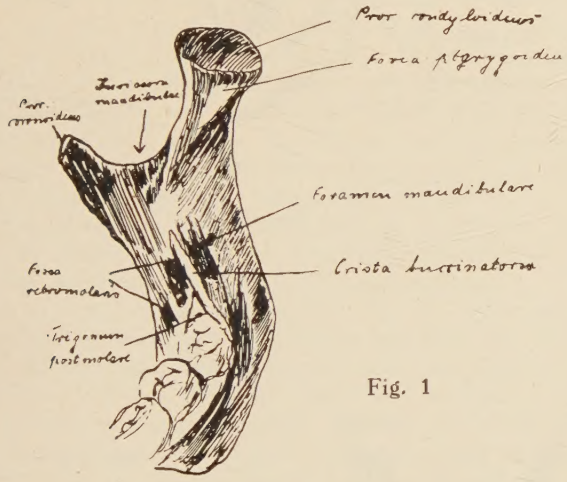

Fig. 1

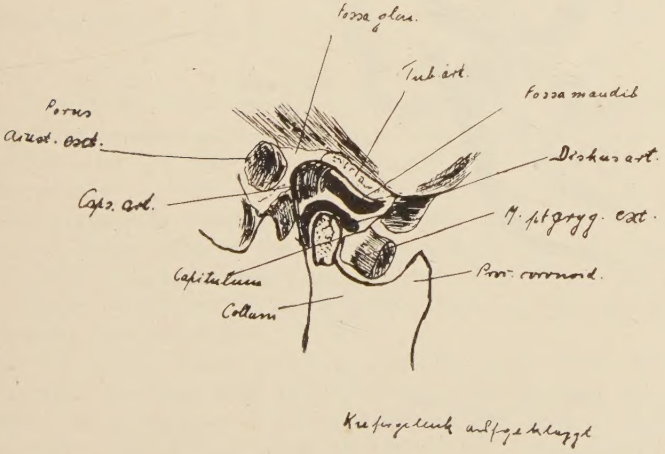

Kiefergelenk aufgeklappt

Fig. 2

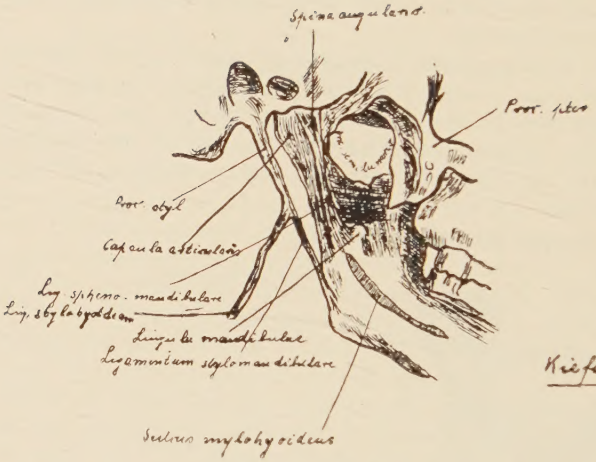
Spina angularis
Proc. pter
Proc. styl
Capsula articularis
Lig spheno-mandibulare
Lig. stylohyoideum
Lingula mandibulae
Ligamentum stylomandibulare
Sulcus mylohyoideus
Kiefergelenk von innen

Fig. 3

Os temp.
Proc. zyg.
Fossa ar.
Lig temporomandibulare
Proc. mast.
Lig capsulare articulare
Collum
Lig. stylomandibulare
Kiefergelenk von aussen

Fig. 4

Die Schädelaufnahmen sind eines der schwierigsten Gebiete der ...nographie. Vor Jahren sind die meisten Schädel- bezw. Kiefer-...aufnahmen noch unvollkommen gewesen, während man heute das ...gelenk genau isolieren kann.

Für die isolierte Aufnahme des ganzen Unterkiefers sind eine Reihe ...ethoden angegeben worden, die alle auf dem Prinzip der Schräg-...men vom Halse aus beruhen, um den Schatten des anderen Kiefers, ...ei den gewöhnlichen frontalen Aufnahmen den Schatten des darzu-...nden Kiefers überdeckt, aus dem Bild herauszuprojizieren.

Der erste, der die Schrägaufnahme für die isolierte Darstellung des ...kiefers vorschlug, war Haemisch. Er legte den Patienten in ... Seitenlage, der Kopf wurde bei möglichst langgestrecktem Halse ...einen länglichen, der Schulter dicht anliegenden Sandsack nach ab-...gedrückt und nach rückwärts gebeugt. Mittels eines Korken wurde ...Mund weit geöffnet und somit fixiert. Eine Kompressionsblende von ...n Durchmesser, die kaudalwärts gekippt ist, wird mit dem Zentral-... auf den Mittelpunkt des anliegenden Kiefers zentriert und zwar ...aß der Zentralstrahl unterhalb des Randes des abliegenden Unter-...s vorbeigeht. Um das Gelenk darzustellen, wird die Achse der ...ressionsblende mehr gegen die Wirbelsäule gerichtet.

Die übrigen Methoden der Schrägaufnahme vom Halse aus unter-...len sich von dieser Methode nur durch die verschiedene Lagerung ...atienten und durch die verschiedene Blendenstellung.

So hat Quiring darauf hingewiesen, daß die Schrägstellung des ...lers wegen der Kollision mit der Schulter des Patienten auf Schwie-...ten stößt. Er vermeidet dies dadurch, daß er den Kopf des Patien-...olange drehen läßt, bis die Nase die Platte berührt, so daß eine ...ung der Blende unnötig wird und dieselbe senkrecht aufgesetzt ...n kann. Dagegen macht Ossig die Aufnahmen stets bei geschlosse-...Munde, läßt aber die Drehung nur soweit vornehmen, daß sich die ...e und Kiefergegend der kranken Seite möglichst der Platte an-...egt.

Köhler hat schon vorher eine im Prinzip ähnliche Einstellung ...hlen. Er läßt den Kopf mit der zu untersuchenden Kieferhälfte so-...schulterwärts neigen, als es möglich ist und stellt den Fokus über ...nderen Schulter auf. Die zu untersuchende Kieferhälfte wird umso ...er überschattet, je besser man mit der Röntgenröhre an Schulter ...Hals der Gegenseite herankommt. Er schlägt daher vor, für diese ...hmen ganz kleine Röhren von 12 cm oder noch kleinerem Durch-...r in einfachen Klammerhalter zu nehmen. Alle diese Methoden ... den Nachteil, daß sie bei kurzhalsigen Personen und namentlich ...indern nicht anwendbar sind.

...ordes will diesen Fehler vermeiden, indem er den Patienten auf ...Rücken lagert und den Kopf seitlich drehen läßt, da dann bei dem ...ren Spielraum es weniger darauf ankommt, ob der Patient den Kopf ... oder schlechter drehen kann. Köhler hat vorgeschlagen, in ...n Fällen die perkraniale Projektion zu wählen. Der Blendentubus

wird vom Scheitelbein der anderen Seite in schräger Richtung auf Kiefer eingestellt, doch ist, abgesehen von der Ueberdeckung durch Schatten der Schädelpartie, die nicht besonders störend wirken, die zerrung des Bildes be idiesen Aufnahmen eine derart beträchtliche. man nur notgedrungen zu dieser Projektion greifen wird.

Albers-Schönberg betont, daß man bei der Lagerung des tienten streng unterscheiden muß, ob die vorderen oder die hinteren schnitte des Kiefers aufzunehmen sind. Um das Kiefergelenk, den steigenden Ast und die seitlichen Hälften beider Kiefer zugleich d. stellen, verfährt er auf folgende Weise:

Die etwas nach vorn gezogene Schulter der aufliegenden Seite fest gegen einen die Platten tragenden Schrägkeil aus Holz, während Schulter der abliegenden Seite nach hinten gezogen wird. Der Kopf in reiner Seitenlage unter vollkommener Streckung des Halses auf e am Rande der Platte aufliegenden, gerollten Wattekissen, schräg abw gelagert. Eine Beugung des Kopfes in den Nacken und eine Annähe des Gesichtes an die Platte ist zu vermeiden, da sonst unbedingt Schatten der Wirbelsäule das Gelenk deckt. Die Blende wird dann i 20^0 Schrägneigung, was infolge der oben beschriebenen Lagerung Schulter leicht möglich ist, so angesetzt, daß die Lichtachse schräg Halse aus hart am Kieferrande der abliegenden Seite vorbei auf den steigenden Ast der anliegenden Seite trifft. Da bei weit geöffnetem M das Kieferköpfchen nach abwarts rückt und so bessere Uebersichtsb entstehen, wird ein Korkpfropfen zwischen die Zähne gesteckt.

Während alle diese Methoden schöne und übersichtliche B des horizontalen und aufsteigenden Schenkels des Unterkiefers er lichen, können uns die so gewonnenen Bilder des Kiefergelenkes befriedigen. Deshalb schlägt Algyogyi einen anderen Weg zur iso ten Darstellung des Kiefergelenkes vor, nämlich die Schrägaufnah durch den Mund. Man lagert den Patienten in Seitenlage, läßt den M möglichst weit öffnen und schiebt einen Kork zur Fixierung zwischen Zähne. Der Kopf wird hierauf um seine vertikale Achse gedreht, daß Gesicht von der Unterlage etwas wegsieht und um seine sagittale A derart, daß das Kinn weiter von der Unterlage entfernt ist als die P naht. Eine kleine Kompressionsblende wird nun schräg so eingestellt, der Hauptstrahl der Röntgenröhre unterhalb des zweiten Mahlzah einfällt.

Eine ähnliche Anordnung durch den geöffneten Mund empfi Wiesner, um Uebersichtsaufnahmen des Unterkiefers herzustel (Kontaktaufnahmen). Er geht mit der Röhre nahe an das Ob heran, da die Schattendifferenz zwischen den beiden Kiefern dadu größer wird.

Gocht läßt ebenfalls den Mund durch einen zwischen Schneidezähne gebrachten Korken so weit als möglich offen halten. richtet aber den Zentralstrahl nicht zwischen den Mahlzähnen du sondern durch die Incisura semilunaris. Der Fokus der Röhre steht se

über einem Punkt, etwa 1,5 bis 2 cm vor dem der Röhre zugetem Kiefergelenk. B a u e r hat dieselbe Methode.
i' r a c h t benutzt einen Führungsstab, der den Kopf umgreift und ilfe desselben vermag er die Einstellung des Zentralstrahles bezw. esen markierenden Richtungsstabes vorzunehmen, um das plattennahe gelenk scharf zu zentralisieren.
s h o p legt den Patienten mit dem Kopf seitlich auf. Die Röntgenwird zunächst senkrecht über dem röhrennahen Kiefergelenk auflt, dann 9 Zoll kopfwärts verschoben und um 30° nach dem Gelenk eneigt. Ein kleiner Tubus wird verwandt. Für die Sterioaufnahme die Röhre noch um den Augenabstand nach der Seite hin verschoben, der hin der Patient blickt und um 8° nach dem Patienten hin geneigt. en Aufnahmen ist nicht nur das Gelenkköpfchen, sondern auch die überliegende Gelenkfläche mit dem Gelenkhöcker und der Gelenk- zu sehen. Bei zahlreichen Fällen von Verletzungen des Kiefer- von Luxationen des Kiefergelenkes hat sich die Aufnahme als nützrwiesen.
. n e l l i lagert ebenfalls den Patienten seitlich und dreht den Kopf elbeinwärts bis 30°, und zwar geht der Zentralstrahl senkrecht durch elenk der der Platte anliegenden Seite. Bei der Aufnahme von vorn hinten liegt der Schädel mit der Stirn und dem Nasenbein der Platte Der Röntgenstrahl geht mit einer Neigung von 50° von der senkn aus von hinten-unten mitten durch die Linie, die die beiden gelenke miteinander verbindet.
t s c h u l legt den Patienten seitlich, wobei das Kiefergelenk in die einer kleinen Platte (9×12) zu liegen kommt. Er nimmt eine Blende cm Durchmesser und 8 cm Länge und stellt diese auf die Basis des ssus coronoideus der anliegenden Seite ein. Ferner kippt er kaudolwärts um 25° und fronto-occiptalwärts um 20°.
ese letzten Methoden, die gewiß einen Fortschritt gegenüber den hmen vom Halse her bedeuten, da die Wegprojizierung der anderen hälfte entfällt, setzen eine Oeffnung des Mundes voraus. Die Verung zur Aufnahme eines Kiefergelenkes bieten aber nicht selten osen, bei denen Kiefersperre besteht. Algyogyi will seine Methode mit gutem Erfolge anwenden, wenn der Mund auf 1 cm geöffnet n kann. Bei kompletten Ankylosen greift er zu den üblichen den der Aufnahmen vom Halse her.
S t e r e o s k o p i s c h e R ö n t g e n a u f n a h m e n dienen hauptch zur Lokalisation von Fremdkörpern, Steckschüssen, retinierten n, zur Abgrenzung von Zysten in der Nähe des Antrums, bei ren, zur Konstatierung der Dislokation von Frakmenten, schließlich pographischen Orientierung in dem Gewirr von Linien, die auf einer elaufnahme aufeinander projiziert erscheinen. Die Anfertigung von ralen stereoskopischen Kieferaufnahmen geschieht nach den allgein der Röntgenologie bekannten Grundsätzen. Man muß dabei be-

1. Der Schädel des Patienten muß bei der zweiten Aufnahme g dieselbe Lage beibehalten, wie bei der ersten Aufnahme
2. Der Fokus der Röntgenröhre wird um Pupillendistanz, d. i. um 6 6,5 cm seitlich verschoben, wobei der Hauptstrahl auf dense Punkt orientiert wird, wie bei der ersten Aufnahme. Zu die Zwecke wird die Blendenhaube, in der die Röhre befestigt ist, je der Fokusplattendistanz um den Divergenzwinkel seitlich gekippt. Divergenzwinkel ß bezeichne ich denjenigen Winkel, der durch beiden Hauptstrahlen I und II, welche auf denselben Punkt des zunehmenden Objektes gerichtet sind, zustande kommt. Der Sch des Winkels liegt also am Einstellpunkt. Dieser Winkel entsp der Kippung des Röntgentubus, falls die Verschiebung von der malstellung nur nach einer Richtung stattfindet. Werden dagege beiden Aufnahmen durch Verschiebung nach links und rechts v Normalstellung gemacht, so beträgt die Kippung der Röhre jede nur ß/2.

Bei 50 cm FP-Distanz beträgt der halbe Divergenzwinkel ß 2
bei 40 cm FP-Distanz beträgt der halbe Divergenzwinkel ß 2
bei 30 cm FP-Distanz beträgt der halbe Divergenzwinkel ß 2

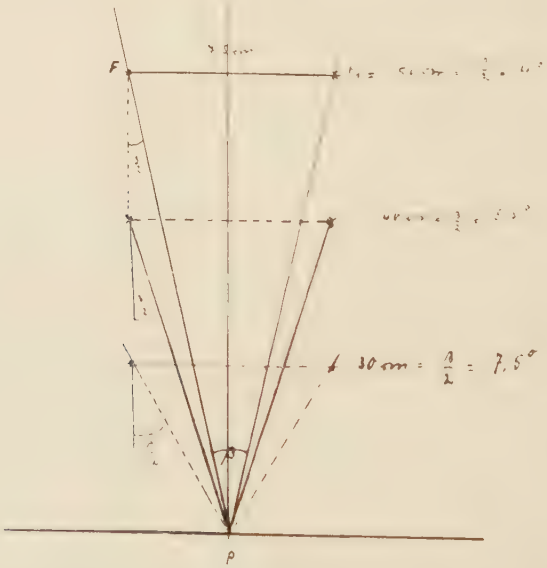

Zuerst wurden von mir, um möglichst eine günstige Projektion Kiefergelenkes herauszubekommen, Röntgenaufnahmen am anatom schen Schädel gemacht. Ich stellte dabei fest, daß eine Isolier des Kiefergelenkes mittels der Kontaktaufnahme zu erzielen ist. Der Sc del wurde seitwärts gedreht und zwar so, daß die Kinn- und Schläf partie fest zum Objekt eingestellt und dann um 15 bis 20° gekippt wu

chsenstrahl verlief von hinten oben nach vorn schräg unten. Der war mittels eines Korken geöffnet.

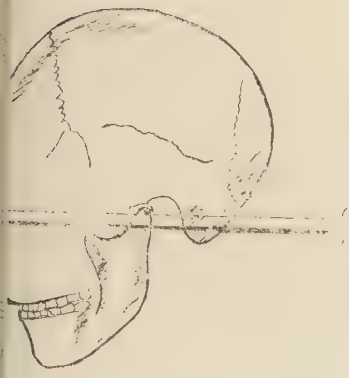

chematische Darstellung:

Bei Projektion der Bassisschatten in der Gegend der Orbita.

Bei Aufnahmen des Kiefergelenkköpfchens.

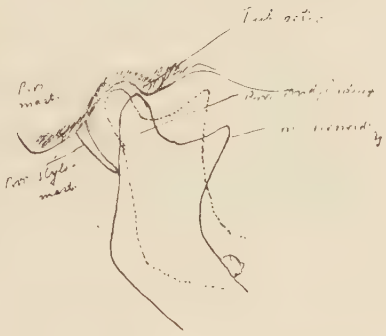

Schnitt durch das Kiefergelenk bei geöffnetem Munde.

Die punktierte Linie bezeichnet die Stellung des Kieferköpfchens bei geschlossenem Munde.

a



b

Schädelaufnahmen 1 und 2.

Die Röntgenaufnahmen zeigen bei scharfen Konturen und g Kontrastreichtum deutlich, wie der Proc. condyloideus in der Fossa dibularis liegt. Man erkennt ferner einen schmalen Spalt zwischen Tuberculum artikulare und dem Proc. condyloideus. Die Balkenstru des Knochens ist ebenfalls deutlich erkennbar. Weiter erkennt man Proc. stylomasteoideus.

Kontaktaufnahmen bei geöffnetem Kiefer



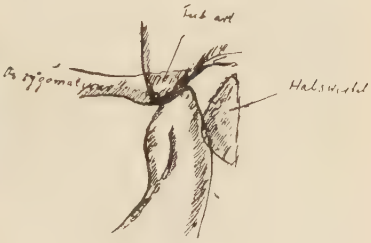

Pat. Walter Grabe B 1282 normal.

Die Kontaktaufnahme zeigt bei scharfen Konturen und sehr gutem rastreichtum deutlich den Proc. condyloideus. Nur ein kleinerer Teil lben wird durch den Jochbogen überdeckt, trotzdem kann man aber gut die Berührungsstelle von Gelenkkopf und Gelenkhöcker feststellen. bemerkt keine Unebenheiten am Gelenkkopf. Dadurch, daß der Kopf Patienten seitlich um 5° mehr, also um 35°, gedreht worden ist, ist kleine Verprojizierung eingetreten, so daß man im ersten Augenblick en kann, daß der Proc. condyloideus mit dem ersten Halswirbel ver- sen ist.





Pat. Seidel F. 4126 normal.

Auch diese Aufnahme ist bei geöffnetem Munde gemacht, doch weicht sie insofern von der vorhergehenden Aufnahme ab, als daß keine Berührung des Proc. mit dem Tuberkulum stattfindet. Zwischen beiden ist deutlich der Gelenkspalt zu erkennen. Unebenheiten sind jedoch nicht wahrzunehmen. Die rinnenartige Vertiefung am Capitulum ist keine klinische Erscheinung, sondern nur eine Schattenbildung, die durch die Einstellung hervorgerufen ist.

Die Einstellung ist folgende:

Der Zentralstrahl wurde von hinten oben nach vorn schräg unten gerichtet. Der Kopf wurde um 25° seitlich gedreht.



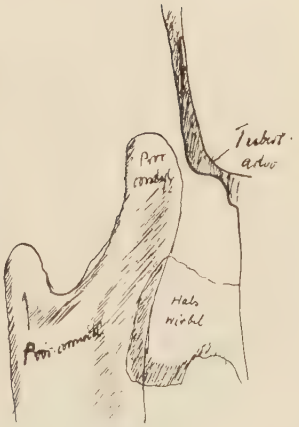

Pat. Kurt Richter B. 1303 normal.

Bei dieser Aufnahme ist eine Verprojizierung eingetreten, so daß an glaubt, eine Luxation vor sich zu sehen. Der Proc. condyloideus liegt vor dem Gelenkhöcker und ist in seiner Struktur deutlich wahrzunehmen. Das Jochbein liegt nicht wie sonst in der Mitte des Bildes, sondern seitwärts oben. (Im Bilde rechts oben dunkler Streifen.)

Die Einstellung war folgende:

Der Tubus wurde von unten hinten, ungefähr 5 cm vom Proc. mastoideus entfernt, nach vorn oben schräg gerichtet. Der Kopf des Patienten wurde jedoch in seiner normalen Lage gelassen. Die Verzeichnung ist dadurch eingetreten.

Aufnahmen bei geschlossenem Kiefer.



Pat. Wilhelm Lieder B. 5396 normal.

Der Proc. condyloideus liegt bei dieser Aufnahme in der Fossa mandibularis und zwar liegt das Köpfchen mit seinem letzten Drittel vollkommen an der hinteren Kapselwand an, während das erste Drittel überhaupt nicht den Gelenkhöcker berührt. Das Köpfchen selbst ist von vorn unten nach schräg oben hinten abgeflacht. Unebenheiten sind nicht festzustellen. Auf dem Bilde erkennt man noch deutlich den Proc. stylomastoideus.

Pat. Paul Wieck F. 2762.

Pat. Max Trube D. 10 878.

Beide Aufnahmen zeigen die normale Lage des Kieferköpfchens an. Z. T. wird dasselbe vom Jochbogen überdeckt. Zwischen Gelenkkopf und Gelenkhöcker ist ein 2 bis 3 mm breiter Spalt zu erkennen.

Die Einstellungsmethoden für alle drei Aufnahmen waren dieselben wie auf Seite 13 bereits beschrieben.

Erkrankungen des Kiefergelenkes.

I. Entzündungen.

Die akuten Entzündungen des Kiefergelenkes gehören angeblich zu den größten Seltenheiten. Ein so ausgezeichneter und aufmerksamer Spezialist in Gelenkkrankheiten, wie Bonnet, gestand, nie einen derartigen Fall gesehen zu haben. Ein so emsiger Sammler wie Gurlt bemerkt: „Beobachtungen der Entzündungen im ersten Beginne und Sektionen der erkrankten Gelenkes in diesem Stadium scheinen sehr selten zu sein. Wenigstens bin ich nicht imstande gewesen, eine Sektionsgeschichte aus einem früheren Stadium der Erkrankung, noch ein derartiges Präparat in einem der von mir benutzten Museen aufzufinden". Heath, der eine an Beobachtungen reiche Abhandlung über die Krankheiten des Kiefers geschrieben, handelt die Erkrankung ganz kurz ab und erwähnt zwei Fälle von „rheumatischer Arthritis". Es ist daher begreiflich, daß man bei den Entzündungen des Kiefergelenkes das jeweilige übliche Schema der Gelenkkrankheiten überhaupt zugrunde legt und allenfalls noch Umschau hält, ob einzelne Beobachtungen am Kiefer in dieses Schema mit mehr oder weniger Zwang sich hineinfügen lassen. Indessen ist schon jetzt zu bemerken, daß es die Veröffentlichungen der akuten Entzündungen des Kiefergelenkes sind, die zu den größten Seltenheiten gehören.

Daß es bei „polyarticulärem Rheumatismus" zu einer akuten Entzündung des einen oder beider Kiefergelenke kommt, ist bekannt, und ich selbst konnte einige wenige Fälle dieser Art beobachten. Das Krankheitsbild ist derart, daß sich zu einem oder mehreren akuten Ergüssen in den Gelenken der Gliedmaßen auch noch plötzlich ein Erguß im Kiefergelenk hinzugesellt. So wie an anderen Gelenken, führt aber auch hier der Rheumatismus mitunter zu einer mehr oder weniger vollständigen Ankylose. In einer gewissen Reihe von Fällen wurde beobachtet, daß die Entzündung des Gelenkes auf eine starke Erkältung hin eingetreten ist; die Untersuchung des Kranken ergab aber, daß auch eine Gonorhoe bestand, und so hat man auch am Kiefergelenk die Kategorie einer gonorhoeischen Entzündung, eines Tripperrheumatismus, aufgestellt. Bezüglich der akuten Exantheme wird ebenfalls erwähnt, daß auch bei Variola Eiterung im Kiefergelenk vorzukommen pflegt. Ebenso verhält es sich bei der Tuberkulose. Etwas mehr Interesse haben die Vereiterungen und Verjauchungen des Kiefergelenkes bei der Phosphornekrose des Unterkiefers. Die ersten genaueren Untersuchungen über die chronischen Entzündungen des Kiefergelenkes führen auf R. Adams und R. W. Smith zurück. In der Mehrzahl der Fälle findet man dann die Gelenkflächen sämtlich ohne Knorpelüberzug und von unregelmäßigem, rauhem Aussehen. Daß die „deformirende Arthritis" des Kiefergelenkes hauptsächlich dann vorkommt wenn sie in den benachbarten Gelenken der Wirbelsäule schon etabliert ist, haben schon Sandifort, O. Weber und Gurlt hervorgehoben. In klinischer Beziehung macht sich die Erkrankung vor allem durch eine gewisse Starrheit, erschwerte Beweglichkeit des Gelenkes, leichte Schmerzhaftigkeit desselben und die unangenehmen Reibegeräusche bemerkbar. Wahrschein-

gehören zur deformirenden Arthritis auch jene Fälle, die ein lautes ken bei Bewegungen des Gelenkes hervorrufen.

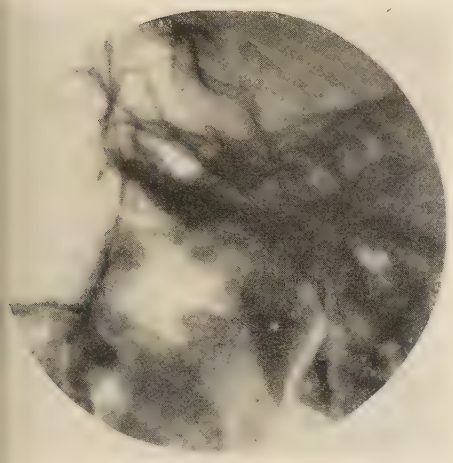

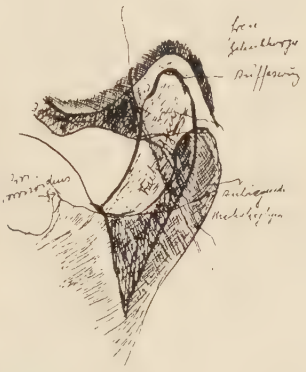

Pat. Kurt Peter B. 9506
Diag. Arthritis deformans.

Diese Aufnahme zeigt, daß es am Gelenkknorpel bereits zu einer faserung und Erweichung gekommen ist, aus denen wieder freie Gekörper entstanden sind. Die Aufnahme ist durch Hineinprojizierung anderen Kieferköpfchens schwerer zu erkennen, zumal sich die aufgenden Kieferäste kreuzen. Die Einstellung war hier folgende:

Der Kopf des Patienten wurde seitlich gedreht und der Leitstrahl 25° gekippt.

Die Operation bestätigte auch die an Hand des Röntgenbildes gete Diagnose.

II. Luxationen des Kiefergelenkes.

Vor der Erörterung derselben sollen vor allem einige Bemerkung
aus der Mechanik des Gelenkes vorausgeschickt werden.

Wenn man einen ausgezeichneten Punkt des Unterkiefers, z. B. d
Punkt, wo die Kauflächen der beiden inneren Schneidezähne einander b
rühren, markiert und nun den Unterkiefer durch alle möglichen äußerst
Lagen im Raum herumführt, so umschreibt dieser Punkt einen bestimmt
Raum, den Verkehrsraum des Gelenkes für diesen Punkt. Innerhalb dies
Raumes kann der genannte Punkt alle möglichen Lagen einnehmen.
Figur 1 ist dieser Raum (1, 5, 3) schraffiert. B b. der Weg des Capitulu

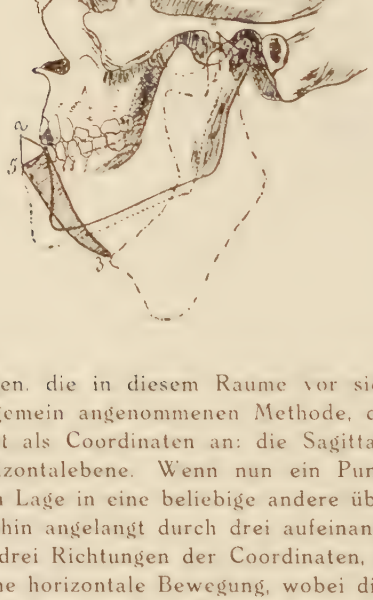

Die Bewegungen, die in diesem Raume vor sich gehen, unterwi
man, nach einer allgemein angenommenen Methode, der folgenden Unte
suchung. Man nimmt als Coordinaten an: die Sagittalebene, die Front
ebene und die Horizontalebene. Wenn nun ein Punkt des Unterkiefe
aus einer bestimmten Lage in eine beliebige andere übergeht, so stellt m
sich vor, er wäre dahin angelangt durch drei aufeinander folgende Parti
bewegungen in den drei Richtungen der Coordinaten, durch eine sagitta
eine frontale und eine horizontale Bewegung, wobei die Partialbewegung
in beliebiger Aufeinanderfolge geschehen können. Die Bewegungen, welc
ein bestimmter Punkt des Gelenkes in der ihm zugehörigen Sagittalebe
ausführt, sind diejenigen, die wir beim Oeffnen und Schließen des Mund
ausführen. Wir können weiter die Zahnreihen aneinander vorüberschieb
in der Richtung von rückwärts nach vorn und umgekehrt, und diese g
schehen anscheinend in der horizontalen Ebene. Wir können aber d
Unterkiefer von rechts nach links und auch umgekehrt bewegen und b
diesen Bewegungen bewegt sich ein ins Auge gefaßter Punkt anscheine
in der Frontalebene. Wir hätten also: Oeffnung und Schließung (in d

talebene), Vor- und Rückwärtsbewegung (in der Horizontalebene), te- und Linksbewegung (in der Frontalebene). Die Luxation des Unters gehört zu den selteneren Verrenkungen, in dem sie etwa 1 : 5 % Gesamtzahl aller Luxationen ausmacht, aber bei Hippokrates schon rieben, von vielen Seiten beleuchtet und untersucht, ist sie selbst dem gewiß in ihrem Wesen klar, indem die Verletzten in der Regel mit ngabe kommen, „der Unterkiefer sei ihnen herausgesprungen", oder Unterkiefer sei verrenkt".

Henke charakterisiert ihre Art mit folgenden Worten: „Die Luxation Unterkiefers ist eines der reinsten Beispiele von einfacher Abwicklung offenen Gelenkes über die Grenzen seiner normalen Bewegung bis ollständigem Aufhören des Kontaktes in den vollkommensten Fällen, n aber viele geringere Vorstufen möglich sind. Sie entsteht durch, ist einfach eine übermäßige Oeffnungsdrehung, zumal der oberen Artion. Die Bandscheibe geht nach vorn über den freien Rand des Geopfes, auf dem sie hingleitet, und, wenn dies soweit gediehen ist, daß r folgende Gelenkkopf des Unterkiefers nicht mehr die feste Stütze Tuberculum artikulare gegenüber hat, tritt er vor demselben hinauf die Bandscheibe wird halb oder ganz zwischen ihnen hinauf eingent, also von ihrem oberen Gelenkkopfe entfernt. Auch in dem unteren ke wird gleichzeitig übermäßige Oeffnungsdrehung eintreten, der kt der Bandscheibe, also auf dem Gelenkkopfe des Unterkiefers über- nach hinten sich verschieben. Aber diese übermäßige Abwicklung nie so entscheidend zu größerer Dislokation führen wie jene."

Damit ist auch das Wesentliche des Mechanismus dieser Verrenkung ert. In der Tat ist es immer ein zu starkes Oeffnen des Mundes, das uxation herbeiführt. Die Gelegenheitsursachen sind: starkes Gähnen, rung von großen Gegenständen zwischen die hinteren Zähne des und Unterkiefers, selten ein Schlag, der den Unterkiefer rasch nach ts drängt. Das hervorragendste Symptom der Unterkieferluxation bedarin, daß der Mund nicht geschlossen werden kann. Dieses Symdie Fixierung der Luxationsstellung hat die Autoren schon vielfach iftigt.

Nélaton d. J. sieht die Erklärung in folgenden Momenten:

ie Spitze des Proc. coronoideus kann vor den Jochbogen treten und ch also vor diesem einhaken.

er vordere Rand des Proc. coronoideus kann sich gegen die hintere Wand des Jochbogens stemmen.

s ist der Unterkiefer zwischen zwei Züge eingespannt, nämlich zwihen die Resultierende der Kaumuskeln einerseits und die Ligamenta ylomandibulare und sphenomandibulare andererseits. (Vergl. Figur und 4.)

Was den ersten Punkt betrifft, so haben schon Nélaton und Farazezeigt, daß es hier auf eine besondere Formation des Proc. coronound der Jochbogen ankommen müßte, wenn diese Art der Fixierung den sollte.

In bezug auf den zweiten Punkt ist, wie Schnitzler richtig hervor hebt, zu sagen, daß dieses Anstemmen doch kein Repositionshindernis ab geben könne, im Gegenteil. Es ist der Wahrscheinlichkeit zuwider.

Bezüglich des dritten Punktes besteht kein Zweifel, warum bei Nach laß der Muskelspannung die Einrichtung erfolgt, da oben bereits angedeutet

Die vier nun folgenden Röntgenaufnahmen zeigen die typische Stel lung des Proc. condyloideus bei einer Luxation.

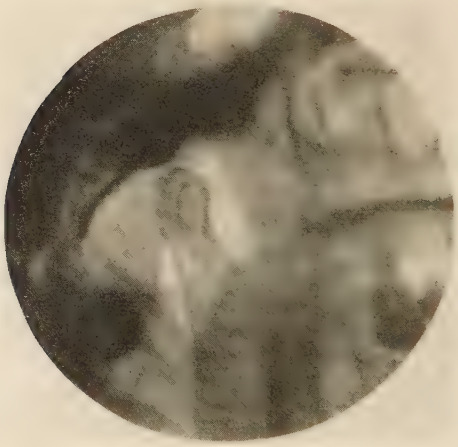

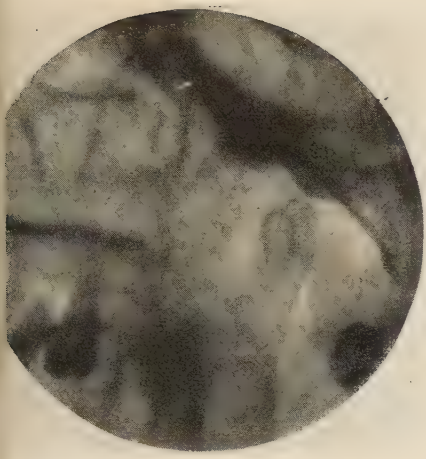

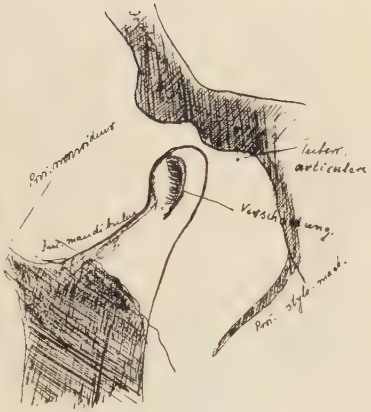

Pat. Schneider B. 4919. Luxation r. und l. Kiefergelenk.

Die Kontaktaufnahmen des rechten und linken Kiefergelenkes bei
tlicher Kopfauflage zeigen keine Anzeichen einer Verletzung. Der Ge-
kkopf ist vor dem Gelenkhöcker verlagert. Der Schatten bezw. die
-tiefung am Capitulum ist durch die Projizierung hervorgerufen, sie be-
itet keinen Abbau der Bälkchenstruktur. Die Einstellung war bei diesen
fnahmen folgende:

Bei seitlicher Kopfauflage wurde der Tubus von schräg oben nach
n unten gerichtet, wobei die Röntgenröhre um 25° gekippt worden ist.



Pat. Steinbach F. 2282. Luxation.

Bei dieser Aufnahme liegt ebenfalls das Kieferköpfchen vor dem Gelenkhöcker. Die Knochenstruktur ist deutlich wahrzunehmen. Die rinnenartige Vertiefung am Capitulum ist nur eine Ueberlagerungserscheinung und keine pathologische Veränderung. Sonstige Veränderungen, die auf eine Erkrankung des Gelenkes hinweisen könnten, sind nicht wahrzunehmen. Die Einstellung war dieselbe wie auf Seite 25 beschrieben

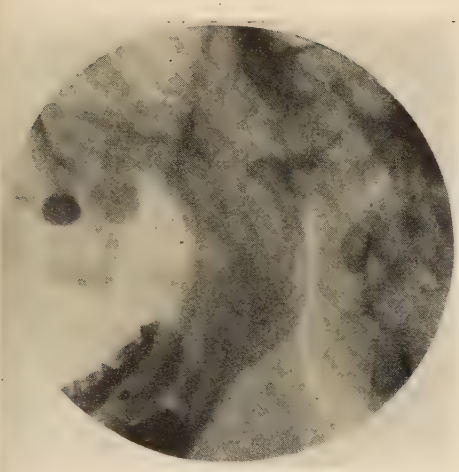

Pat. Kühne B. 4717. Luxation.

Auch bei dieser Aufnahme liegt der Proc. condyloideus vor dem uberkulum. Die Knochenstruktur ist jedoch nicht so scharf verzeichnet ie bei der vorhergehenden Aufnahme, bedingt teils durch Ueberlagerung, ils durch Hineinprojizierung von anderen Knochenpartien. Man könnte ierst an eine Fraktur des aufsteigenden Kieferastes glauben, wobei die bbruchstelle nach unten abgerutscht sei. Dies ist jedoch nicht der Fall. ie Einstellung bei dieser Kontaktaufnahme war so, daß der Zentralstrahl cht durch die Mahlzähne, sondern durch die Incisura semilunaris gerichtet orden ist.

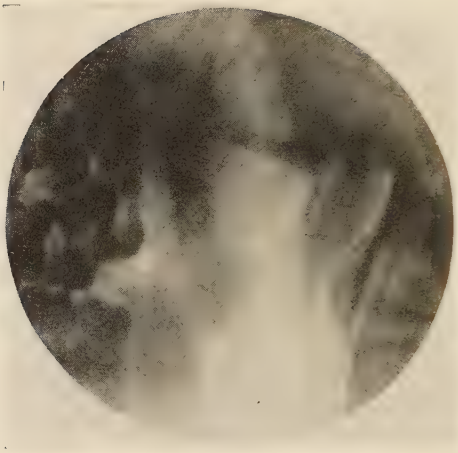

Pat. Schäle S. 6549, schnappender Kiefer.

Die Aufnahme läßt trotz Ueberdeckung durch den Jochbogen das Kieferköpfchen in seiner Struktur deutlich erkennen. Das Köpfchen selbst liegt dem Tuberkulum articulare vollkommen an. Ein Gelenkspalt ist nicht zu sehen. Veränderungen, die auf eine krankhafte Erscheinung hinweisen, sind nicht wahrzunehmen. Bei dieser Aufnahme wurde der Zentrahlstrahl direkt auf das Kieferköpfchen der anliegenden Seite gerichtet. Der Patient lag in seitlicher Kopflage. Die Röhre wurde um 20° nach schräg hinten gekippt.

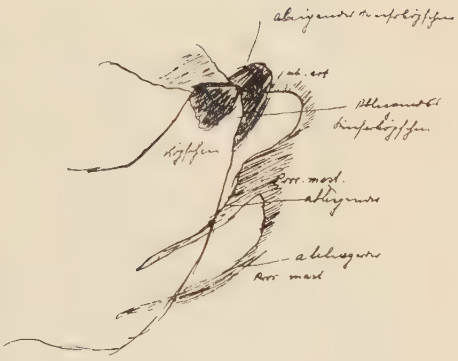

Pat. Gorny B. 4918, schnappendes Kiefergelenk.

Schwieriger ist bereits diese Betrachtung des Kiefergelenkes. Bei eöffnetem Munde erkennt man den aufsteigenden Ast des Kiefergelenkes. er Proc. condyloideus hebt sich durch die schwarze Umrahmung hervor. r liegt nicht, wie es bei geöffnetem Munde sonst der Fall ist, in der ossa mandibularis, sondern vor derselben. Der Gelenkhöcker selbst ist on vorn unten nach schräg oben hinten abgeflacht, so daß man von einer ehr starken Abnutzung sprechen kann. Im Bilde sieht man ferner den roc. stylomastoideus.

Die Einstellung war auch hier die gleiche wie auf Seite 28 beschrieben.

III. Ankylosen des Kiefergelenkes.

Die beste Bearbeitung der Ankylosen lieferte E. Bassini in der im Jahre 1876 in Mailand erschienenen Monographie „Sul serramento delle mascelle" Er unterscheidet folgende Formen der Kieferklemme.

1. Nervöse Kieferklemme (Krampf der Kaumuskeln) und zwar
   a) klonischer,
   b) tonischer Krampf (Trismus) fast immer bilateral.
2. Muskulare Kieferklemme als Folge einer primären (traumatischen, rheumatischen) oder sekundären (excontiguo bei Entzündungen am Zahnfleisch und Periost) Myositis, fast immer unilateral
3. Kieferklemme durch wahre Ankylose des Unterkiefers aus folgenden Ursachen:
   a) rheumatischer Arthritis,
   b) deformirende Arthritis,
   c) metastatische Arthritis,
   d) Arthritis ex contiguo (bei Fortpflanzung krankhafter Knochenprozesse ins Gelenk, wie z. B. bei Phosphornekrose),
   e) durch Traumen. Die Ankylose selbst ist fibrös und knöchern
4. Die Kieferklemme durch angeborene oder erworbene Anomalien des Proc. coronoideus.
5. Narbige Kieferklemme, welche in praktischer Hinsicht in zwei Gruppen zerfällt; je nachdem die Narbenmassen vorn oder rückwärts entwickelt sind, es besteht also:
   a) eine cheilo-geno-maxillare und
   b) eine spheno-zygomatico-maxillare Form.
6. Kieferklemme durch Schwellung der Parotis (Entzündung Tumor)

Dieses Schema ist ein ganz gelungenes Man kann auch noch folgendes Schema aufstellen:

Ankylosen durch Erkrankung des bewegenden Apparates (neurophatische und myophatische), Ankylosen durch Erkrankung des Gelenkes (arthrophatische), Ankylosen durch Erkrankung des Gelenklagers oder Gelenkbettes (Entzündungen und Narben in der Nähe des Gelenkes) Allen diesen Formen steht entgegen diejenige, die auf fehlerhafte Bildung der Teile schließen läßt (morphopathische Ankylosen).

Es würde dann folgende Tabelle zu entwerfen sein:

1. Angeborene, durch fehlerhafte Bildung der Teile bedingte Ankylosen, morphopathische Ankylosen.
2. Erworbene Ankylosen durch Erkrankung:
   a) des Gelenkbettes (Entzündungen, Narben),
   b) der bewegenden Apparate (neuro- und myophatische Ankylosen),
   c) des Gelenkes (Arthrophatische Ankylosen).

Die Kieferklemme, die durch Erkrankung der Gelenksumgebung entsteht, ist in der Regel nur ein vorübergehender Zustand, der phlegmonose Prozesse begleitet. Es gehört hierher vor allem die Mundsperre, die bei der Periostitis, Osteomyelitis, Ostitis des Unterkiefers entsteht; ferner bei metastatischen Gelenkeiterungen infolge von Scharlach, Variola, Typhus,

yämie und Tuberkulose. Sie gehört zu den Kardinalsymptomen der an ie Caries der hinteren Zähne des Unterkiefers so häufig anschließenden erung. Sobald die Eiterung aufhört, verliert sie sich. Ferner gehört hier iter her die Mundsperre bei einer Phlegmone des Gaumenbogens, ebenso heftiger Parotitis. Endlich ist noch zu erwähnen, daß auch starre Neubilde, insbesondere Carzinome, eine Beschränkung der Beweglichkeit des terkiefers bedingen können. Die muskuläre Kieferklemme entsteht durch rampf oder durch Entzündung des Muskels

a) der Krampf im Gebiete des Nervus trigenminus oder masticatorischer Krampf (Krampf der Masseteren, der Temporales und der Pterygoidei) ist entweder klonisch oder tonisch,

b) der tonische Kaumuskelkrampf — Trismus — preßt die Zahnreihen fest aufeinander, so daß sie nicht zu bewegen sind. Am häufigsten tritt der Trismus als Initialerscheinung des Tetanus auf.

Von einer ganz anderen Art ist die Folge einer Myositis des Masseers auftretende muskuläre Kieferklemme Ferner die Arthritis deformans it ihrem chronischen Krankheitsverlauf, mit dem Schwund der Gelenkächen, der Resorption des Meniscus und der unregelmäßigen Wucherung on neuer Knochensubstanz. Ferner dürfen die Verletzungen des Kiefergelenkes, besonders durch Schußverletzungen, nicht unerwähnt bleiben. as Letzte sind die narbigen Kieferklemmen als Folge schwerer Weichteil- nd Kaumuskelvereiterungen (bei Kriegsverletzungen, nach syphilitischen, hyphus- und Nomageschwüren). Von den medicamentösen Eiterungen, die it narbiger Kieferklemme ausgehen können, sind die Quecksilber- und leivergiftungen zu nennen, deren Folgen wir heute kaum noch sehen.

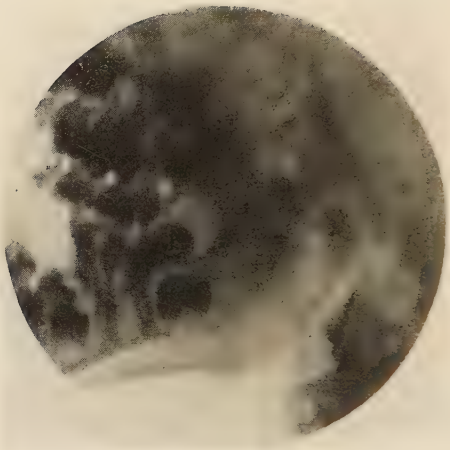

Pat. Sandring . F. 1802, rechtes Kiefergelenk.

Das Kind klagte, bevor es der Klinik zugeführt wurde, über heftige Schmerzen in der oberen Kiefergegend. Die Eltern glaubten im Anfang der Erkrankung an einen erschwerten Zahndurchbruch, zumal das Kind den Mund nicht mehr recht öffnen konnte. Jede Kaubewegung rief starke Schmerzen hervor und schließlich verweigerte das Kind, trotz guten Zuredens, jede Nahrungsaufnahme. Als das Kind stark unter sichtlichem Verfall der Klinik zugeführt wurde, stellte man an Hand der Röntgenaufnahme eine knöcherne Ankylose fest.

Die Stereoaufnahmen des rechten und linken Kiefergelenkes zeigen in Schräglage des Kopfes eine zusammenhängende Knochenplatte ohne einen erkennbaren Gelenkspalt. Die Aufnahmen sind schwer zu erkennen, da eine Ueberlagerung beider Kiefergelenke eingetreten ist. Die Operation bestätigte dann die an Hand des Röntgenbildes gestellte Diagnose: „knöcherne Ankylose des Kiefergelenkes."

Pat. Sandring F. 1802, linkes Kiefergelenk.

Abbruch der Kieferköpfchen.

Am Schluß meiner Arbeit bringe ich noch einige Röntgenbilder übe den Abbruch der Kieferköpfchen. Im Vergleich mit den übrigen Knochen brüchen des Körpers ist dieser Bruch seltener. Die Art der Trennung de Bruchstelle ist hier meistens eine vollständige, nahezu immer glatte un regelmäßige, nur selten eine komplizierte. Die Bruchstelle verläuft in de Regel von schräg oben hinten nach vorn unten, wobei die Köpfchen i der Fossa mandibularis liegen bleiben. Die Ursachen sind zum größte Teil auf äußere Gewalt zurückzuführen.

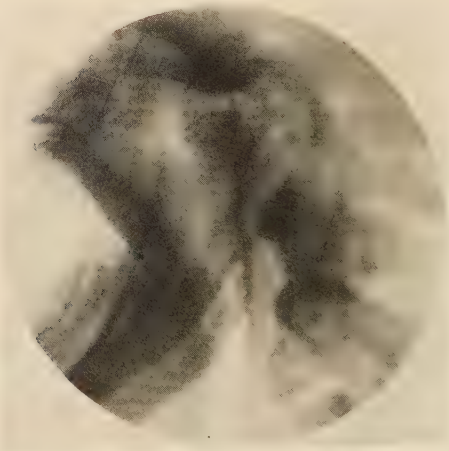

Pat. Bihring B. 7950. Sterioaufnahme.

Bei Erhebung der Anamnese sagte die Patientin aus, daß sie n dem Unterkiefer auf eine Tischplatte aufgeschlagen sei. Als sich heft Schmerzen im Kiefergelenk einstellten, glaubte sie, daß diese noch v dem Unfall herrührten.

Die Sterioaufnahme zeigt deutlich einen Abbruch des Kieferköp chens, es ist nach medial und unten abgerutscht. Die Abbruchstelle he sich scharf hervor und zeigt einen einfachen Bruch. Das Kieferköpfch selbst ist, wie erwähnt, nach unten abgeglitten und somit ist zwischen G lenkfortsatz und Gelenkhöcker ein großer Gelenkspalt zu erkennen. D Abbruchstelle berührt sich noch mit dem Tuberculum artikulare.



Pat. Lorenz F. 3395, rechtes Kiefergelenk.

Diese, sowie die nächste Aufnahme vermitteln einen klaren Abbruch ider Kieferköpfchen. Diese sind nach kranial und unten abgeglitten, die ›pfchen liegen noch fest in der Fossa mandibularis. Ein winziger An- ıgsspalt ist zwischen dem Tuberculum und dem Proc. condyloideus zu ‹ennen. Die Strukturen des Knochens und die der Bruchstelle sind ıarf gezeichnet.



Pat. Lorenz F. 3395, linkes Kiefergelenk.

Kritische Zusammenfassung.

Nach reichlicher Abwägung der einzelnen Röntgenbilder, die unter verschiedenen Einstellungen aufgenommen worden sind, bin ich zu folgendem Endresultat gekommen:

1. Das Kiefergelenk läßt sich am besten nach folgender Einstellungsmethode herausschießen:

   Der Kopf wird seitlich gelagert und gedreht. Der Leitstrahl wird von schräg unten hinten (Proc. mastoideus), nach oben vorn gerichtet. Bei dieser Einstellung bekommt man eine scharfe Lokalisation des Proc. condyloideus und der anliegenden Partien.

2. Eine gleichfalls gute Herausstellung des Kieferköpfchens ermöglicht noch folgende Einstellung:

   Der Leitstrahl wird von schräg oben hinten, ungefähr 2 bis 3 cm hinter dem oberen Ohrmuschelrand nach schräg unten vorn gerichtet. Durch diese Einstellung erhält man folgende noch hinzukommende Knochenpartien: Incisura mandibulae und Proc. coronoideus. Der Proc. zygomaticus erscheint etwas schräger und weiter in die Aufnahme hineinprojiziert.

3. Bei der Kontaktaufnahme dagegen lokalisiert man das ganze Gebiet um das Kieferköpfchen herum. Zuweilen tritt die Ineinanderprojizierung der beiden Kieferköpfchen ein, dabei wird das anliegende Köpfchen weit auseinandergezogen und das abliegende erscheint in seinem Kontrastreichtum bedeutend schärfer. Dadurch tritt die Isolierung des Kieferköpfchens noch mehr hervor.

4. Die stereoskopischen Röntgenaufnahmen eignen sich für die Lokalisation von Fremdkörpern und zur besseren Orientierung in dem Gewirr von Linien, weniger dagegen zur isolierten Herausstellung des Kieferköpfchens. Jedenfalls habe ich mit den Einstellungsverfahren wie unter 1, 2 und 3 angegeben, die besten Erfolge erzielt.

Erwähnung verdient die Aufnahme vom Angulus mandibulae der gegenüberliegenden Seite aus. Im voraus sei schon erwähnt, daß diese Aufnahme nicht für eine präzise Diagnose ausreicht. Die Einstellung ist insofern interessant, als sie ganz und gar von den üblichen Methoden abweicht. Man tastet den Angulus mandibulae der gegenüberliegenden Seite ab und richtet dann den Leitstrahl von schräg unten nach dem gegenüberliegenden Kiefergelenk ein. Bei dieser Aufnahme tritt eine völlige Auseinanderziehung der beiden Processus ein.

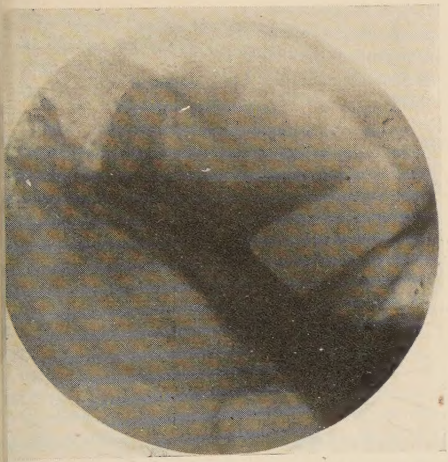



Am Schluß meiner Arbeit möchte ich Herrn Prof. Dr. Wagner für interessante und schwierige Thema, sowie für die wertvollen Hinweise für die Hilfe bei der Besprechung herzlichst danken.

Literatur.

1. **Haenisch.** Die isolierte Aufnahme einer Unterkieferhälfte, zugleich ein Beitrag zur Röntgendiagnose der Unterkiefertumoren. Fortschritte auf dem Gebiete der Röntgenstrahlen. XV. S. 337
2. **Quiring.** Bemerkung zu dem Aufsatz von Dr. Haenisch. Fortschr. XVI. S. 56.
3. **Ossig.** Bemerkung zu dem Aufsatz von Dr. Haenisch. Fortschr. XVI. S. 169.
4. **Köhler.** Lexion der Grenzen des Normalen und der Anfänge des Pathologischen im Röntgenbilde. Lucas Gräfe & Sillem, Hamburg 1913.
5. **Pordes.** Röntgenaufnahme des Unterkiefers, insbesondere des Kiefergelenkes und des Processus coronoideus mandibulae in Rückenlage beiderseitswärts gewandtem Kopfe. Wiener med. Wochenschrift 1914, Nr. 34.
6. **Köhler.** Zur Vereinfachung der Röntgenographie ganzer Kieferhälften. Fortschr. XVII. S. 319.
7. **Alberg-Schönberg.** Die Röntgentechnik. Lucas Gräfe & Sillem, Hamburg 1913.
8. **Algyogyi.** Ueber die isolierte radiologische Darstellung des Kiefergelenkes. Röntgentaschenbuch S. 1. Nemnich, Leipzig 1912.
9. **Dessauer-Wiesner.** Kompendium der Röntgenaufnahmen und Röntgendurchleuchtung. Nemnich, Leipzig 1915.
10. **Hocht.** Handbuch der Röntgenlehre. Enke, Stuttgart 1911.
11. **Bauer.** Röntgenaufnahme des Kiefergelenkes. Wiss. Aerzteges. Innsbruck 6/VII 1917. Ref. Wien klin. Wochenschr. 1918 S. 545.
12. **Fick.** Handbuch der Anatomie und Mechanik der Gelenke. Iena 1904 (Bardeleben — Handbuch der Anatomie).
13. **Bardeleben.** Lehrbuch der systematischen Anatomie des Menschen. Urban & Schwarzenberg, Berlin 1906.
14. **Spee.** Skelettlehre. Fischer, Iena 1896
15. **Köhler.** Theorie einer Methode. Fortschr. XIV. S. 27.
16. **Altschul.** Zur Röntgendiagnose des Kiefergelenkes. Fortschr. XXVII, S. 27.
17. **E. Payr.** Gelenksteifen und Gelenkplastik. 1/70. Julius Springer, Berlin 1934.
18. **Pracht.** Selbtherstellbare Einstellvorrichtung für extraorale Kiefer. D. zahnärztliche Wochenschr. 1924/18. S. 251.
19. **Bishoi, P. A.** Röntgenstudie über das Temporo-Mandibulargelenk. Amer. J. Röntgenol. 21/6 S. 556.
20. **Zanelli, A., Mailand.** Die röntgenologischen Projektionen des Schläfenbeines. Radiol. med. 1929 16/5 S. 495.
21. **Düfourmantel, L., Paris.** Geschlossene Frakturen im Bereich des Kiefergelenkes. Bull. Soc. Chir. Paris 1928 20/11 S. 557.
22. **König, Fr.** Ueber Pathologie und Therapie der Ankylosis mandibulae. Beitrag zur klin. Chirurgie 1927 140/4 S. 565.
23. **Mayer, L., New-York, N. Y.** Wiederkehrende Verrenkung des Unterkiefers. The journal of bone and joint surgery, Band 15. Nr. 4, S. 889—896, 1933. D. zahnärztliche Wochenschrift 5/1935, S. 97.
24. **Hecht, Rudolf.** Zahnärztliche Röntgentechnik und Diagnostik. Radionta-Verlag Berlin 1933.
25. **Wetzel, G.** Lehrbuch der Anatomie für Zahnärzte 1930.

Lebenslauf.

Am 4. Dezember 1907 wurde ich als jüngster Sohn des Polizei-ers Wilhelm Schulze und seiner Ehefrau Emma geb. Bönitz in Torgau, Torgau, geboren. Ich besuchte in Torgau die vollberechtigte Knaben-elschule bis zum Einjährigen und trat 1924 als Banklehrling bei der lt-Dessauischen Landesbank, Filiale Torgau, in Torgau ein. Nach digung meiner Lehrzeit trat ich in die Oberprima des Abendgymna-; (Deutsche Oberschule) Halle a. S. ein und legte im November 1931 e Reifeprüfung ab. Vom SS. 1932 studierte ich Zahnheilkunde. Am ai 1934 bestand ich die zahnärztliche Vorprüfung in Halle, am 3. Mai legte ich das zahnärztliche Staatsexamen ab. Seit Oktober 1936 bin n Dommitzsch a. Elbe als prakt. Zahnarzt tätig und seit Iuni 1937 iratet.

Meine wissenschaftlichen Lehrer waren: die Herren Prof. Dr. Stieve Helt, Prof. Dr. Hans Heinroth, Prof. Dr. Otto Heinroth, Geheimrat Prof. Emil Abderhalden, Prof. Dr. Schmidt, Wätgen, Wagner, Sowade, her und die Herren Dozenten Dr. Litzner, Dr. Lehnert, Vahlen.